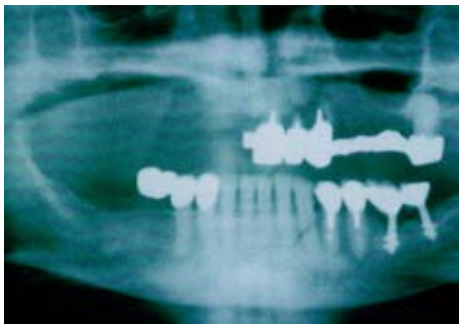


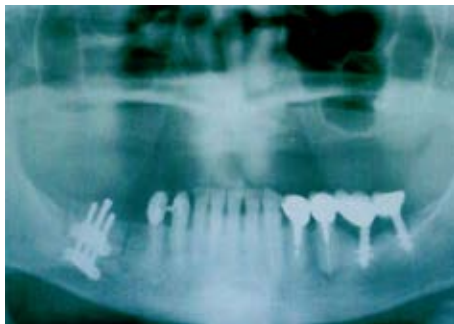Distrattori Alveolari

Dott. Paolo Pasetti (Pavia)

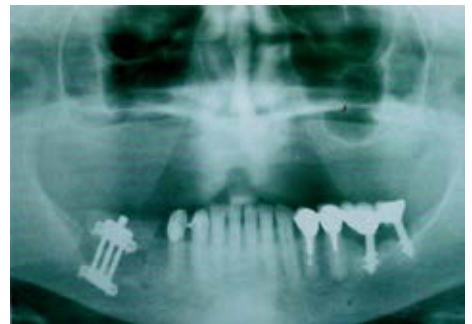PAZIENTE: sesso femminile, 55 anni



Edentulismo mandibolare destro con atrofia e riduzione dello spessore osseo

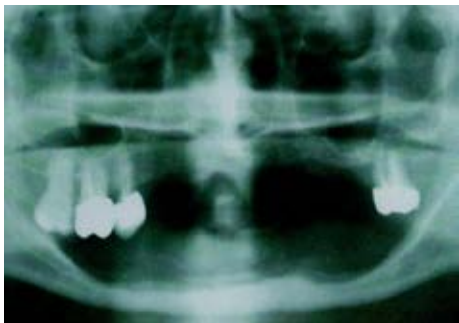

Applicazione del distrattore *Mazzoleni* (immagine post-operatoria immediata)



Fine della distrazione (immagine dopo dieci giorni di attivazione del distrattore)

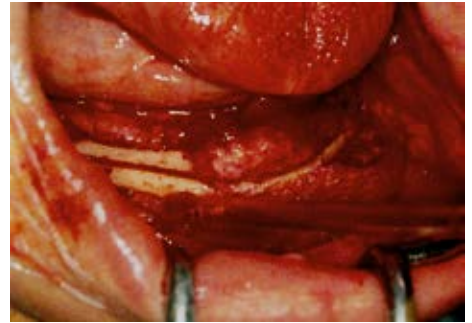
PAZIENTE: sesso femminile, 46 anni



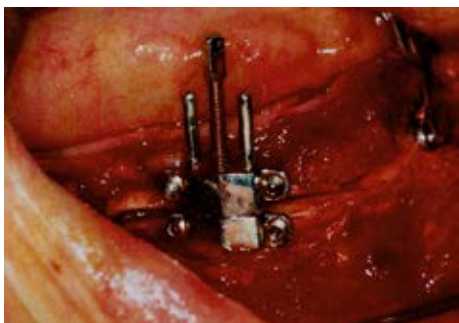
Edentulismo mandibolare totale con estrema atrofia ossea

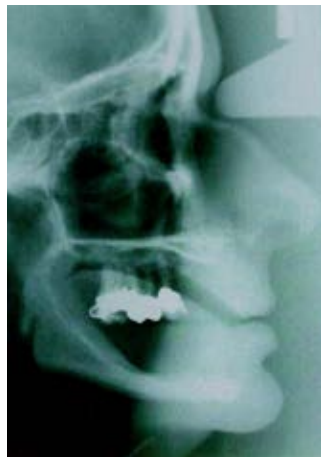

Immagine laterale che evidenzia la riduzione dell'altezza ossea



Osteotomia orizzontale mediana della mandibola



Applicazione di due distrattori ossei

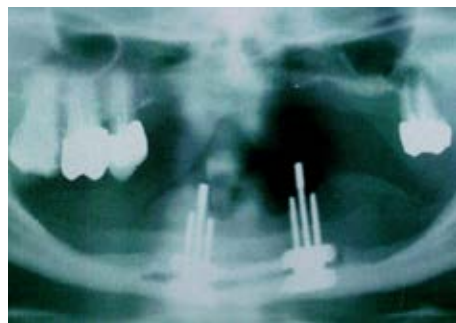

Immagine post-operatoria

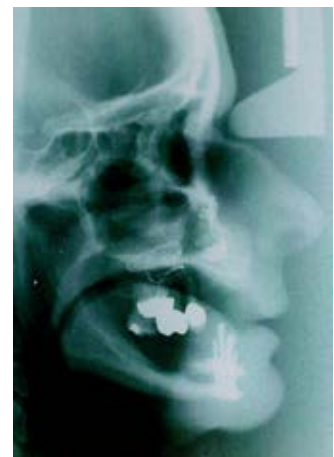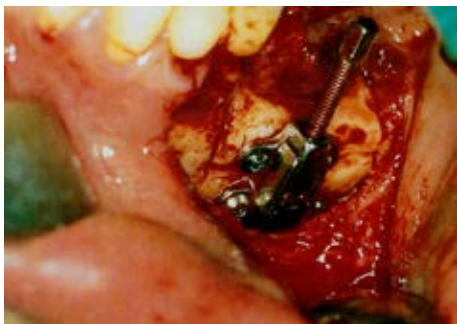


Immagine laterale dopo due settimane di attivazione del distrattore *Mazzoleni*

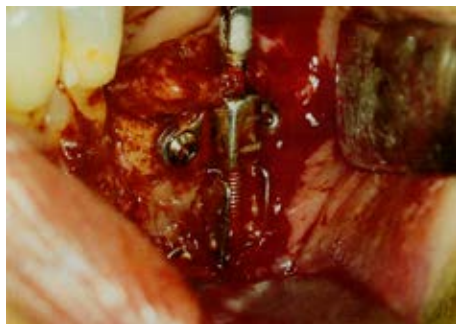Distrattori Alveolari

Dott. Paolo Pasetti (Pavia)

PAZIENTE: sesso femminile, 43 anni

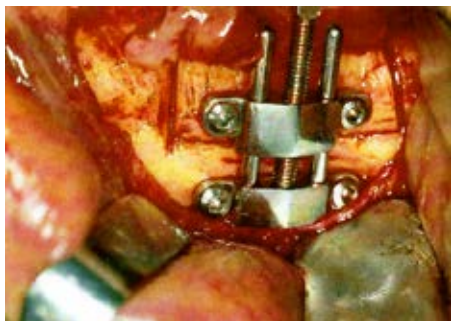


Edentulismo parziale dell'arcata inferiore. Immagine dopo l'applicazione del distrattore *Marchetti*



Rimozione del distrattore, dopo due mesi, si nota l'aumento del tessuto osseo

PAZIENTE: sesso femminile, 42 anni



Edentulismo parziale dell'arcata inferiore con atrofia e riduzione dello spessore osseo. Viene applicato il distrattore *Mazzoleni*

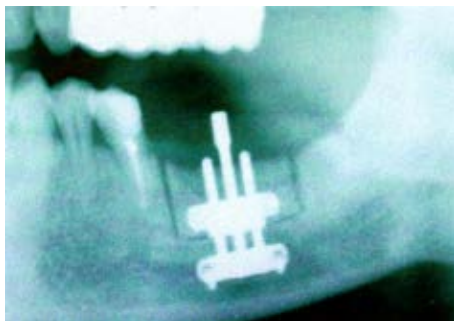


Immagine del lato sinistro dopo l'applicazione del distrattore osseo

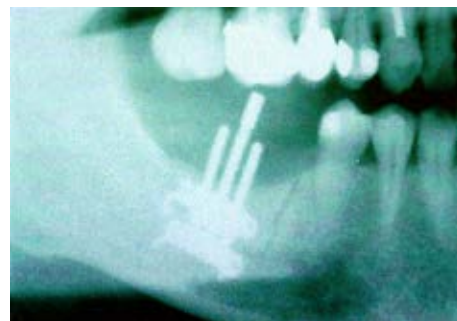
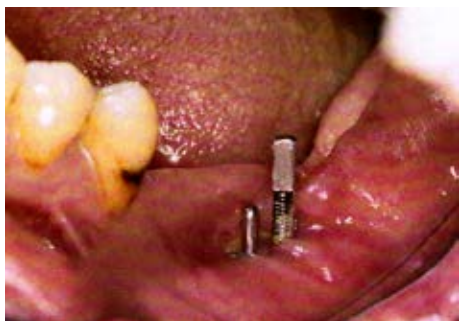
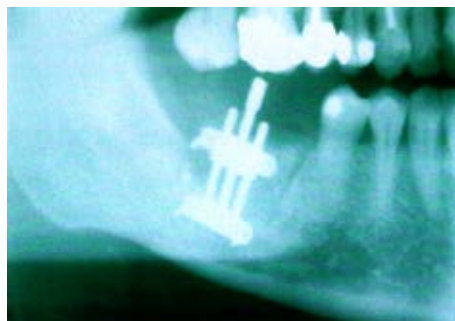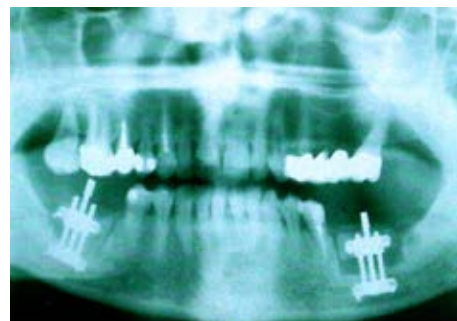Immagine del lato destro dopo l'applicazione del distrattore



A distanza di due mesi, assenza di infiammazione attorno al distrattore (distrazione ottenuta 5 mm. in 6 giorni)



Dettaglio radiografia dopo due mesi dall'attivazione del distrattore



Radiografia dopo due mesi dall'attivazione del distrattore